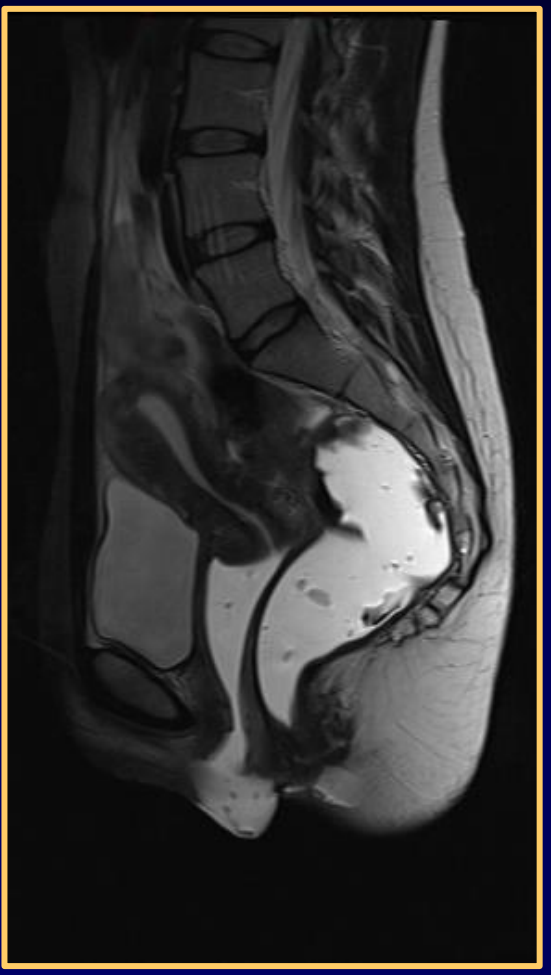

MR Defecografie Beeldvorming van de drie compartimenten

M. Spinhoven, MD

Department of Radiology

Antwerp University Hospital & University of Antwerp

Head of department: Prof. P. Parizel

Inleiding

- Colpocystodefecografie
  - Beoordeling van de bekkenbodem
- Zwakte van de bekkenbodem
  - Frequent bij dames van oudere leeftijd
  - Risicofactoren
    - Leeftijd
    - Multipariteit
    - Menopauze
    - Hysterectomie
    - Obesitas

Inleiding

- Beeldvormingstechnieken
  - Conventionele radiologie (CR)
    - Zittende houding
    - Röntgenstraling
    - Projectie → superpositie
  - Magnetische Resonantie (MR)
    - Liggende houding
    - Geen röntgenstraling
    - Meerdere anatomische vlakken
    - Geen superpositie

Inleiding

- Beeldvormingstechnieken

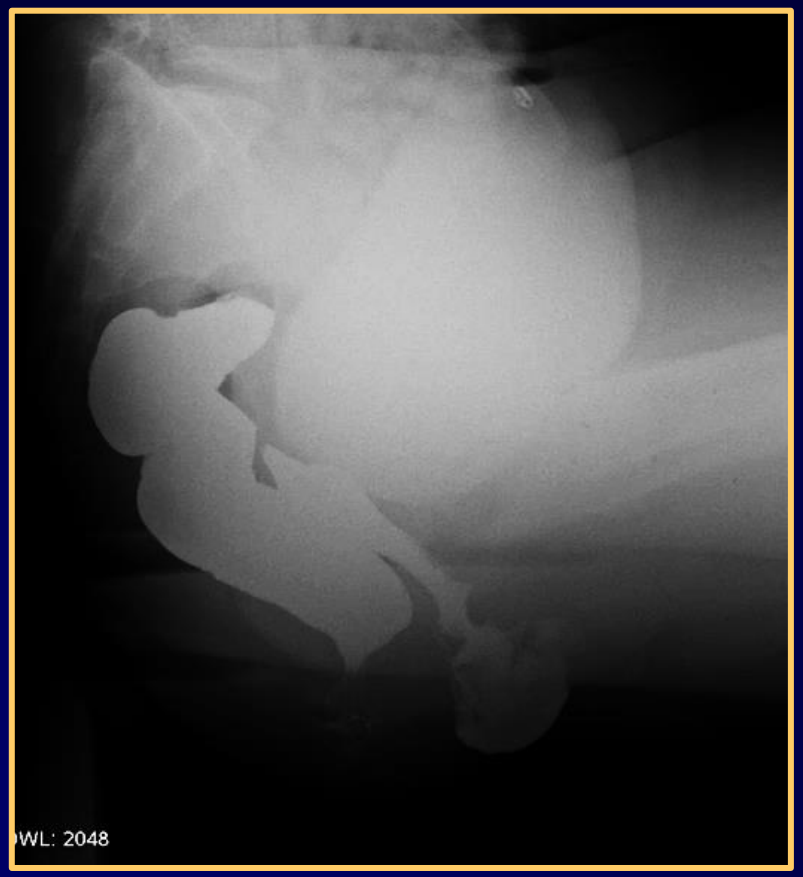

CR

MR

MR Defecografie

- Klassieke contra-indicatie voor MR
  - (Elektronische) implantaten
  - Mogelijk metaalfragmenten
  - Claustrofobie (relatief)

☝ Geen IV contrast nodig

MR Defecografie

- Onderzoek
  - Patiënt dient volle blaas te hebben
  - Opvulling met echogel
    - ♀: Vaginaal kanaal
    - Rectum
  - MR sequenties
    - T2 sequentie in 3 anatomische vlakken
    - Dynamische TrueFISP sequentie
      - Optrekken
      - Defecatie
      - Laattijdig na toilet gang

MR Defecografie

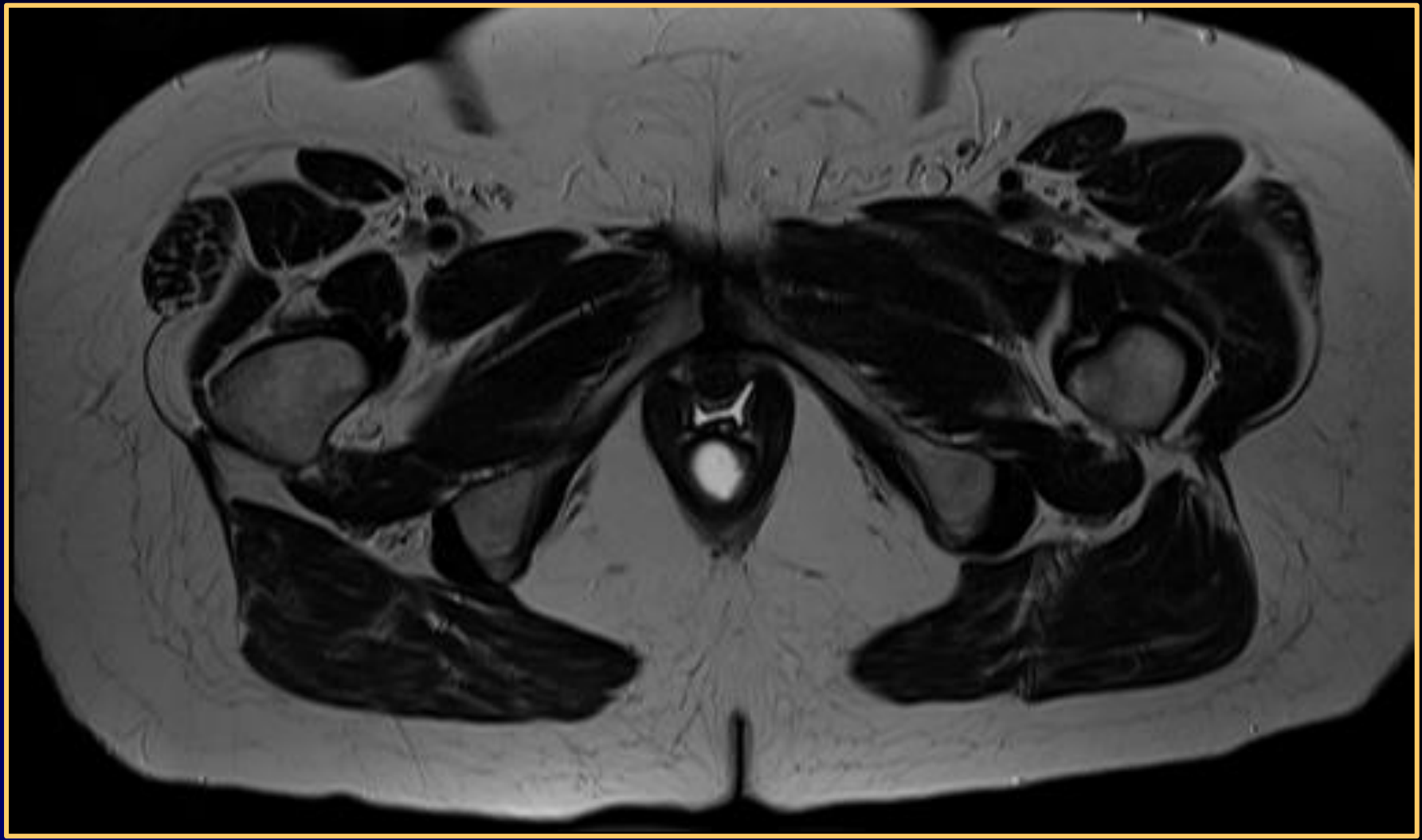

MR Defecografie

MR Defecografie

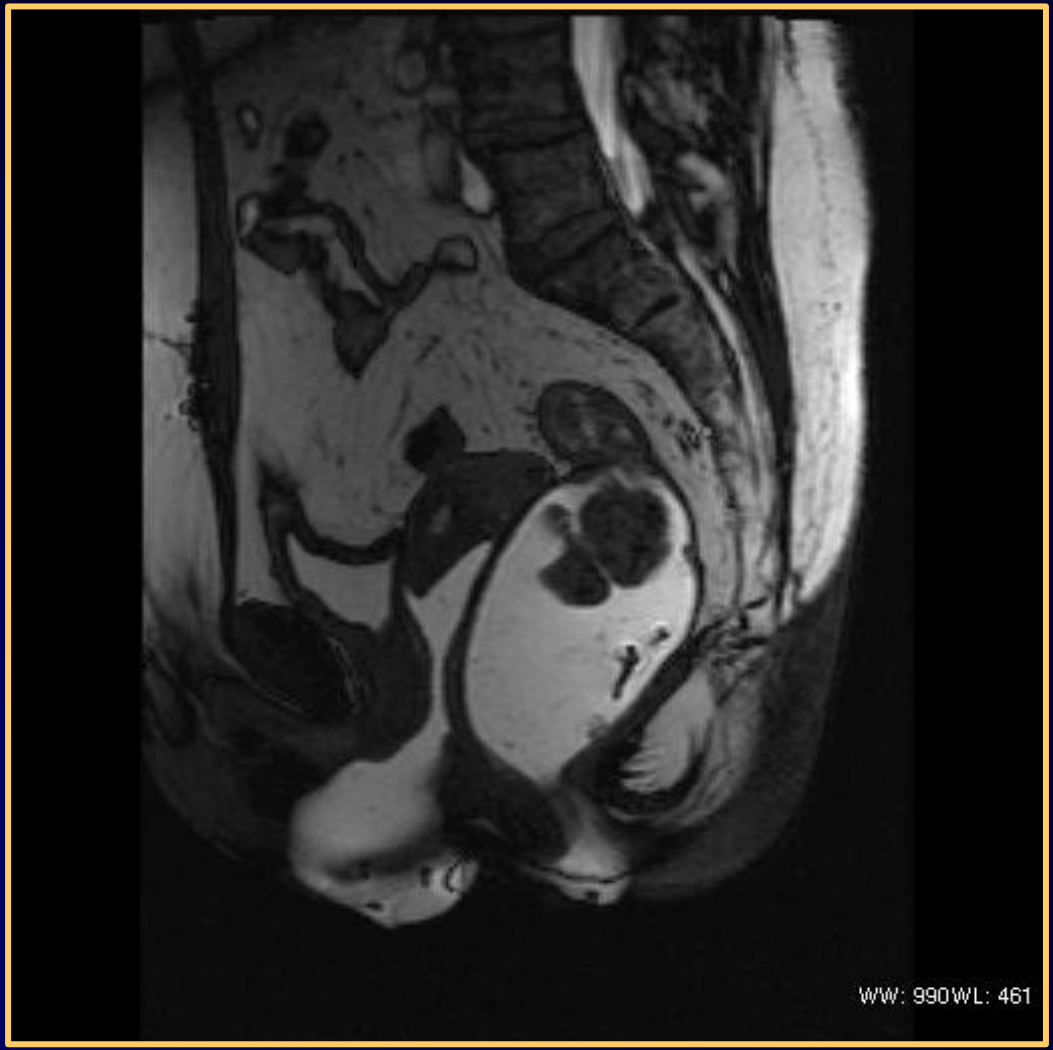

Optrekken en defecatie

MR Defecografie

- 3 Compartimenten
  - Anterior
    - Blaas en urethra
  - Midden
    - ♀: Vagina, cervix en uterus
    - ♂: Prostaat en zaadblaasjes
    - Douglas ruimte
  - Posterior
    - Rectum

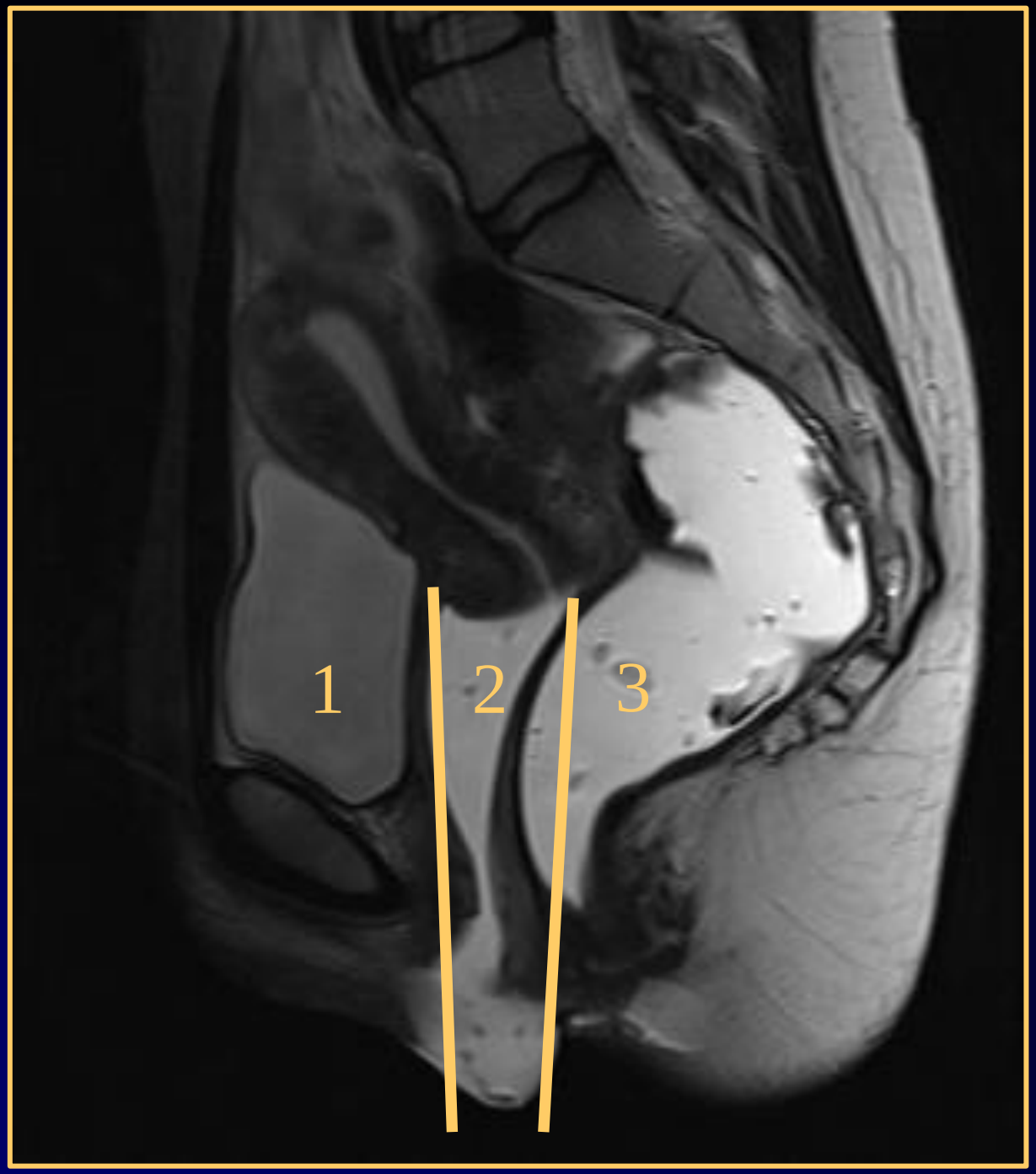

1. Anterior
2. Midden
3. Posterior

MR Defecografie

- Beoordeling
  - Anatomie en morfologie
    - Hysterectomie?
    - Spieratrofie of defecten?
    - Positie klein bekkenstructuren in rust
  - Dynamisch
    - Optrekkracht?
    - Relaxatie puborectalissling tijdens defecatie?
    - Celen?
    - Residu's?

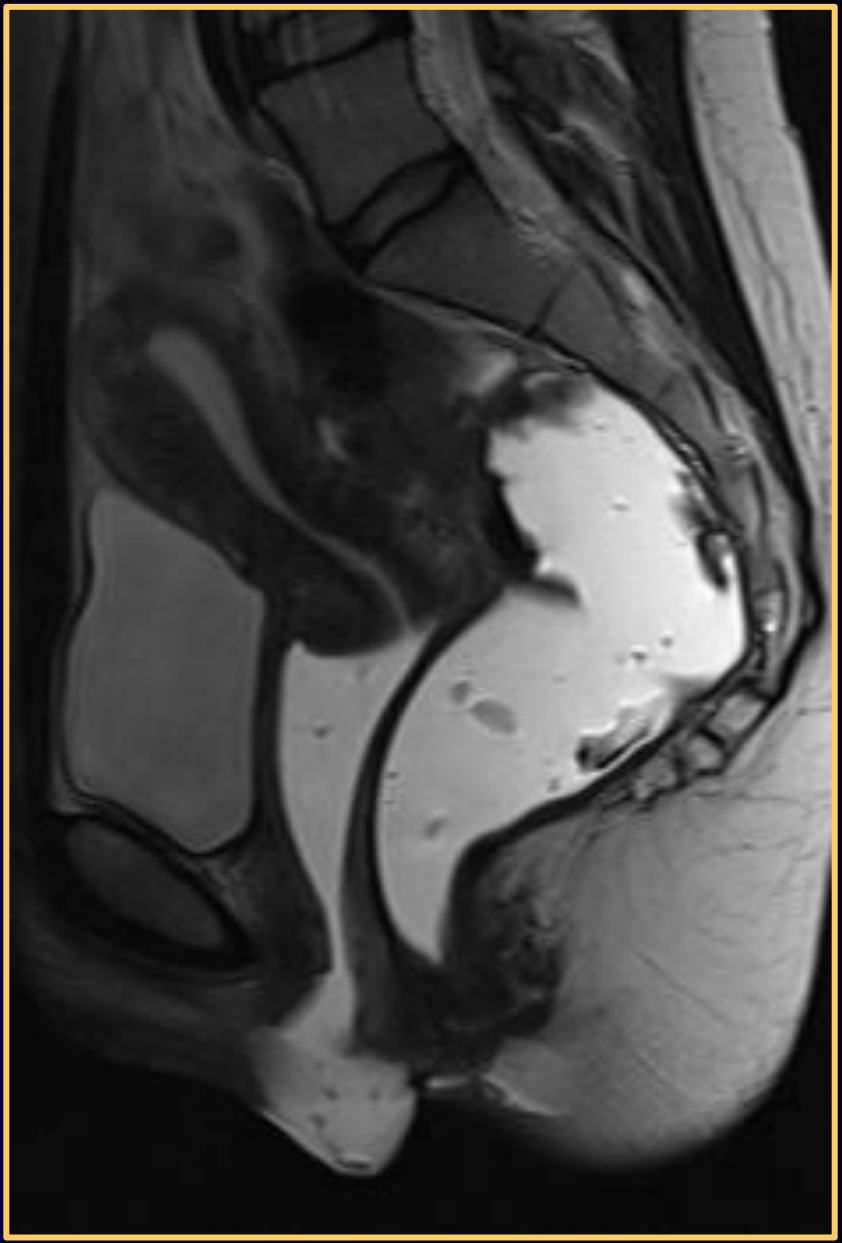

Puborectalissling
laxiteit links

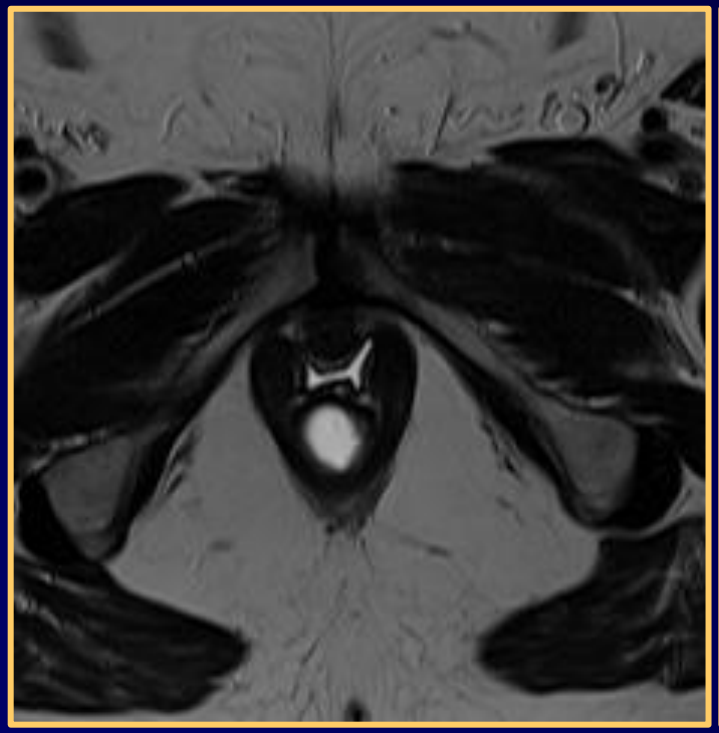

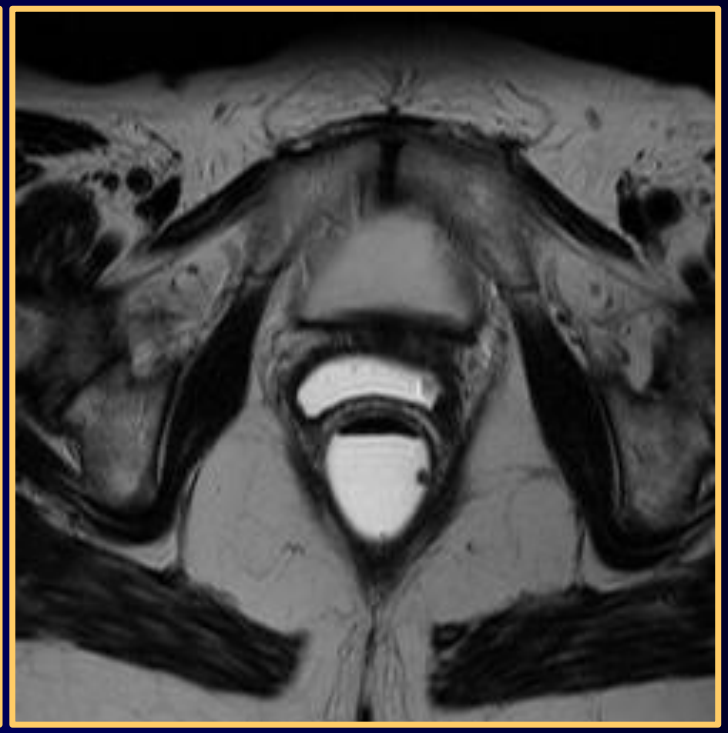

Puborectalissling
atrofie

MR Defecografie

- Beoordeling descensus en celen
  - ☝ Pubococcygeale lijn

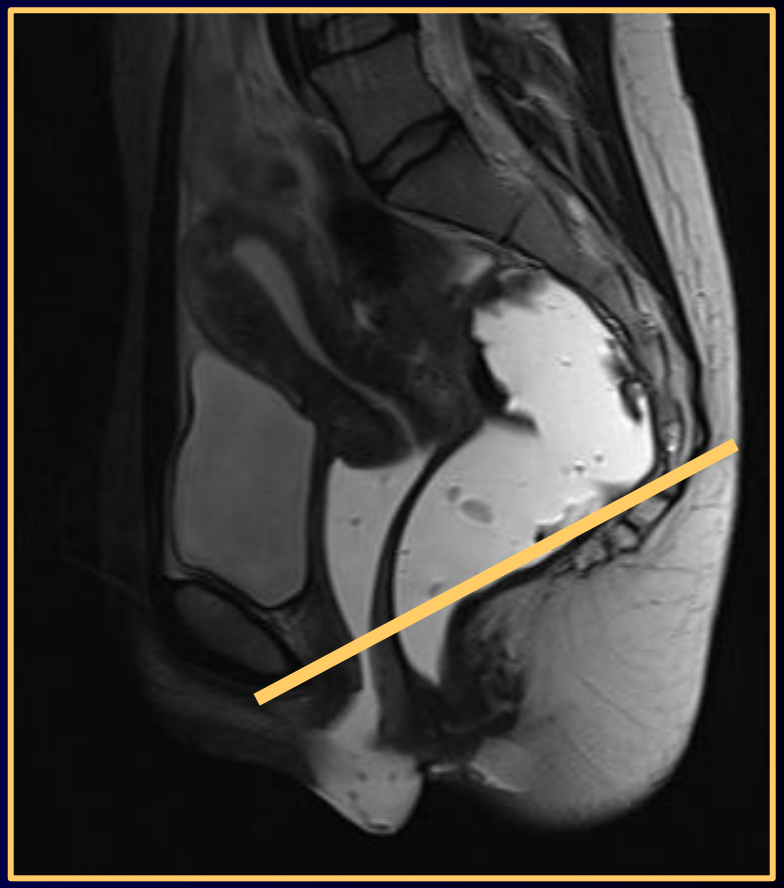

MR Defecografie

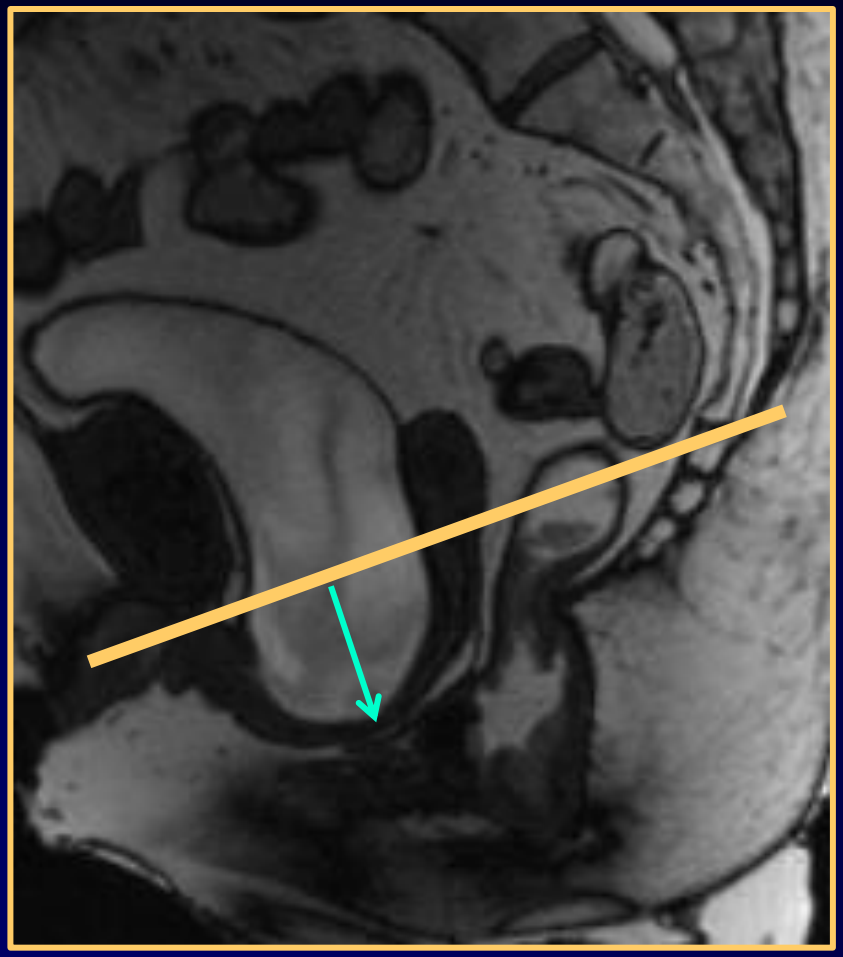

Cystocele

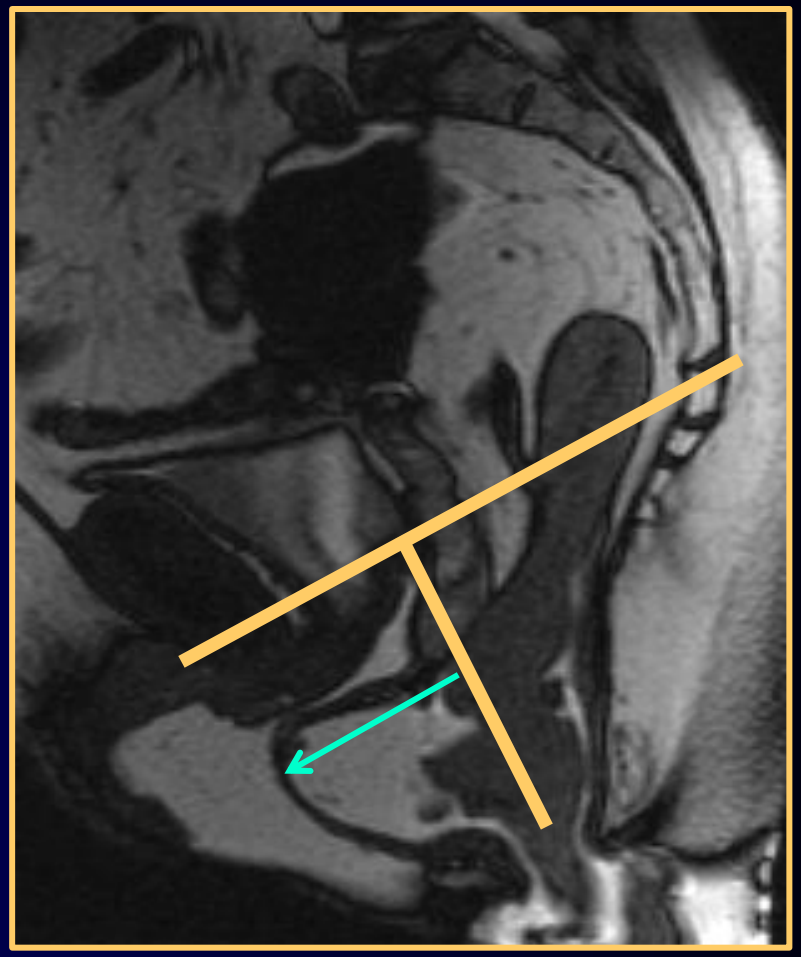

Anterieure rectocele

MR Defecografie

- Beoordeling descensus en celen
  - Anterieure rectocele
    - Graad 1 : 3 - 4 cm
    - Graad 2 : 4 - 5 cm
    - Graad 3 : 5 - 6 cm
    - Graad 4 : > 6 cm
  - Cystocele
    - Graad 1 : 0 - 2 cm
    - Graad 2 : 2 - 4 cm
    - Graad 3 : 4 - 6 cm
    - Graad 4 : > 6 cm

MR Defecografie

- Beoordeling descensus en celen
  - Descensus van de Douglas ruimte
  - Enterocele of sigmoïdocele

☝ Zodra onder de Pubococcygeale lijn

MR Defecografie

- Voorbeeld casussen
  - Slechte relaxatie van de puborectalissling
  - Patiënt met anterieure bulge / zakking
    - Anterieure rectocele
    - Cystocele
    - Enterocele
    - Sigmoïdocele
  - Prolaps
    - Rectaal
  - Speciaal geval

MR Defecografie

Slechte relaxatie puborectalissling

MR Defecografie

Anterieure rectocele

MR Defecografie

Cystocele

MR Defecografie

Enterocele

MR Defecografie

Sigmoïdocele

MR Defecografie

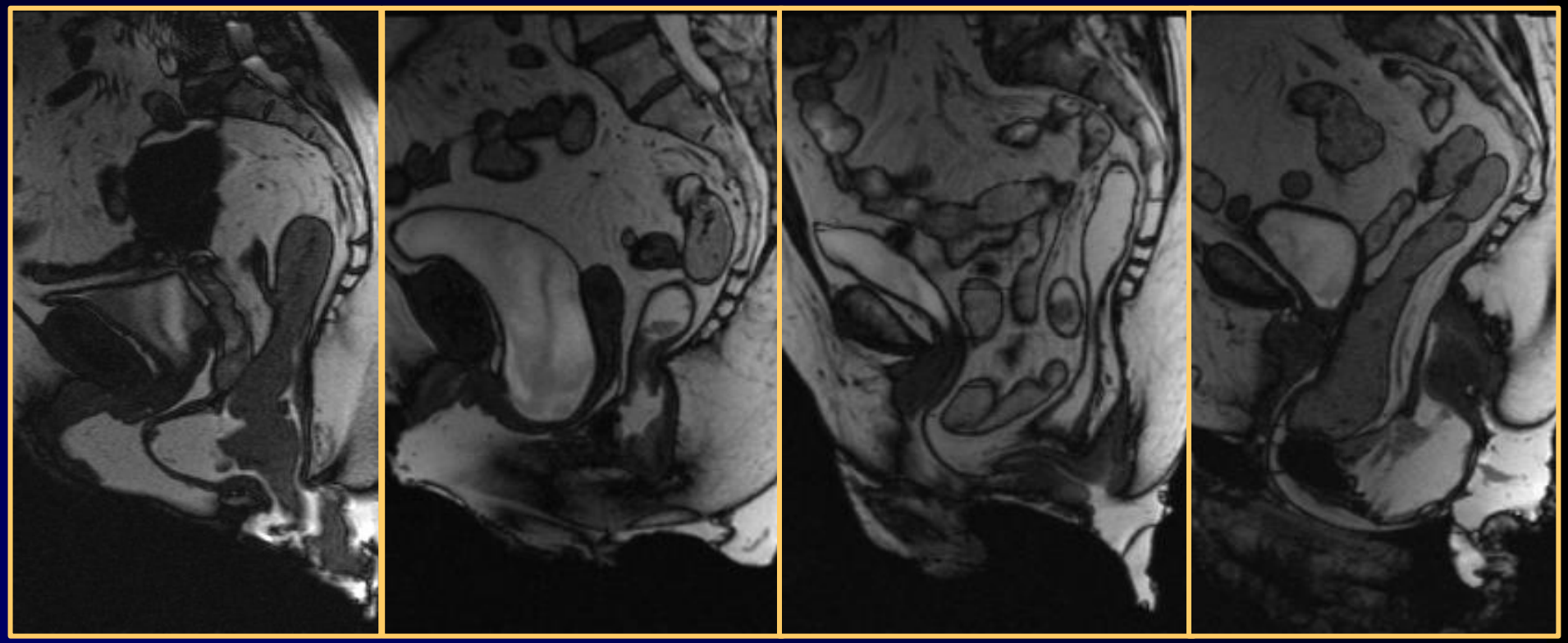

Overzicht anterieure bulge / zakking

MR Defecografie

Rectale prolaps

MR Defecografie

Rectale obstructie door vaginale ring

Take home messages

- MR Defecografie is eerste keuze beeldvormingsonderzoek voor beoordeling bekkenbodem problematiek
  - Cave contra-indicaties voor MR
  - CR Defecografie dan als alternatief
- Zowel anatomische als dynamische beoordeling
- Beeldvorming altijd correleren aan kliniek en andere diagnostische onderzoeken