Noodzakelijke interactie tussen radiologie en endoscopie voor zinvolle chirurgie

Moreels T, Spinhoven M, Ruppert M, Van Den Bogaert E

Universitair Ziekenhuis Antwerpen
St-Jozef Malle

♀ °1985

- Chronische abdominale pijn
  - epigastrium
  - postprandiaal
  - intermittent
  - progressief toenemend
  - soms nachtelijke pijn
  - vermagering
  - blanco voorgeschiedenis

VRAAG 1

- Welk onderzoek geniet de voorkeur ?
  a. klinisch onderzoek
  b. bloedname
  c. echografie abdomen
  d. gastroscopie
  e. CT abdomen

♀ °1985

- Onderzoeken
  - klinisch onderzoek: G 62 kg; lichte drukpijn
  - bloedname: normaal
  - echografie abdomen: normaal
  - gastroscopie: normaal
  - CT abdomen: pancreas / jejunum ? (verslag)

VRAAG 2

- Welk onderzoek geniet de voorkeur ?
  a. MRI pancreas
  b. MRI enterografie
  c. RX SMD
  d. enteroscopie
  e. laparoscopie

♀ °1985

- Onderzoeken
  - MRI pancreas: normaal (verslag)
  - MRI enterografie: normaal (?)
  - enteroscopie: endoscopisch normaal
  - RX SMD: normaal
  - laparoscopie

♀ °1985

- MRI pancreas

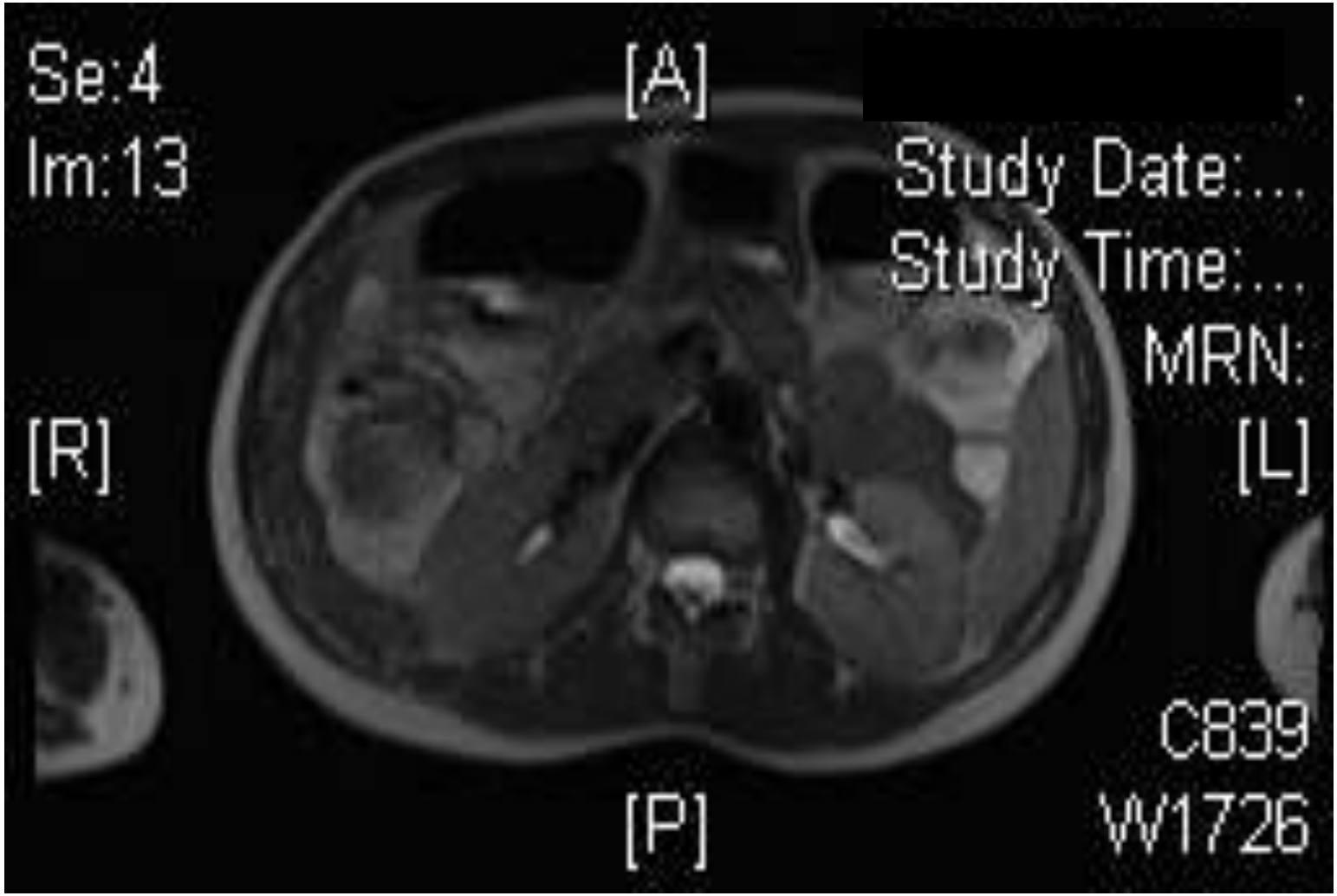

♀ °1985

- MRI enterografie

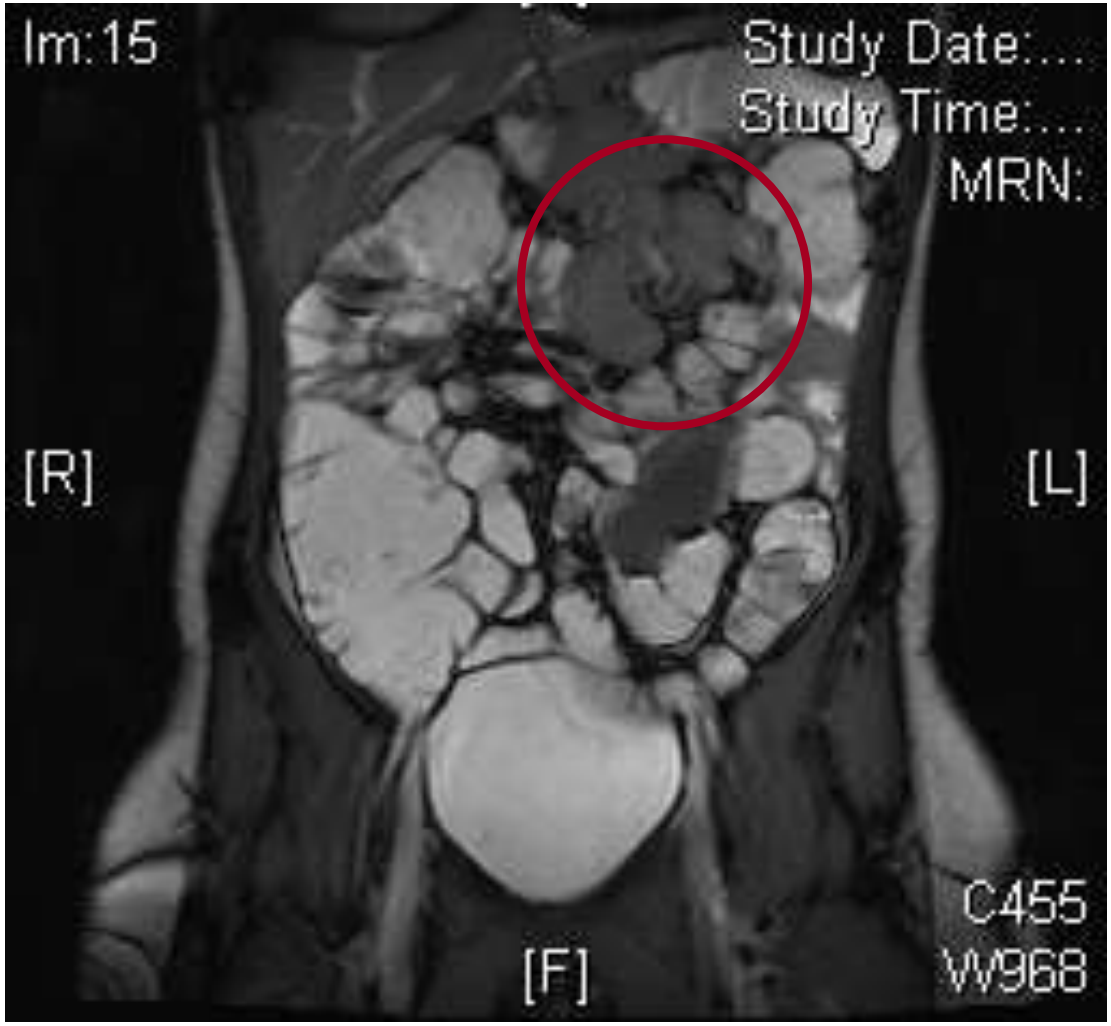

♀ °1985

- Single-Balloon enteroscopie

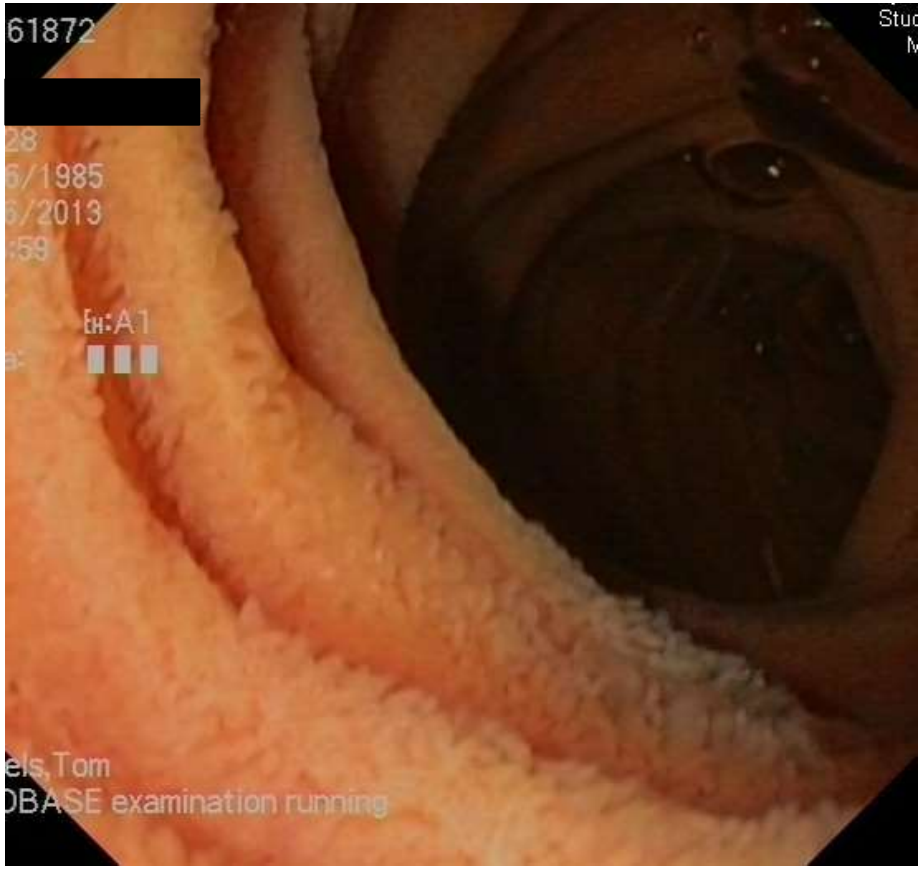

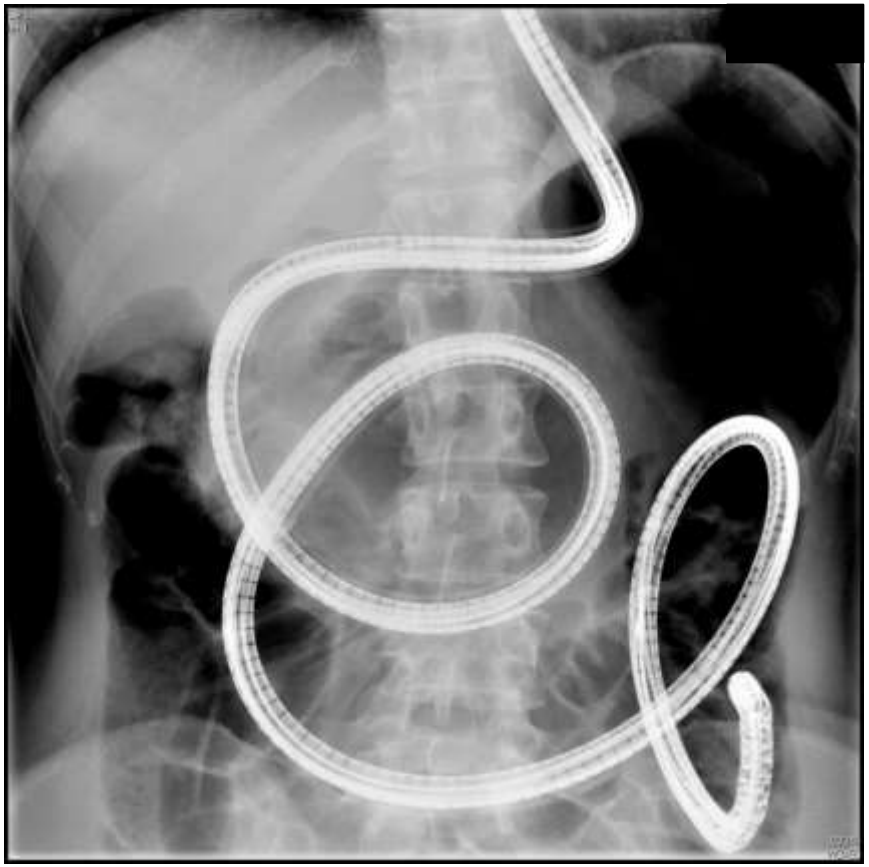

♀ °1985

- RX SMD

VRAAG 3

- Wat is de diagnose ?
  a. paraduodenale hernia
  b. angor abdominalis
  c. dundarm invaginatie
  d. functionele pathologie
  e. arteria mesenterica superior syndroom

♀ °1985

- Single-Balloon enteroscopie

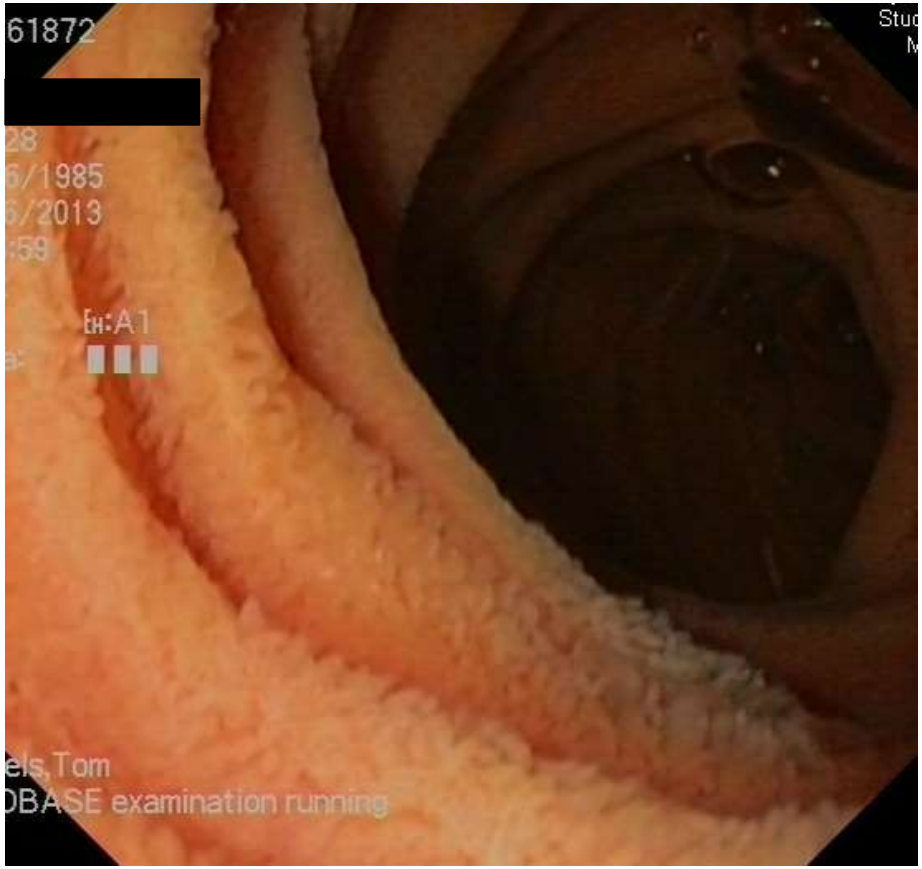

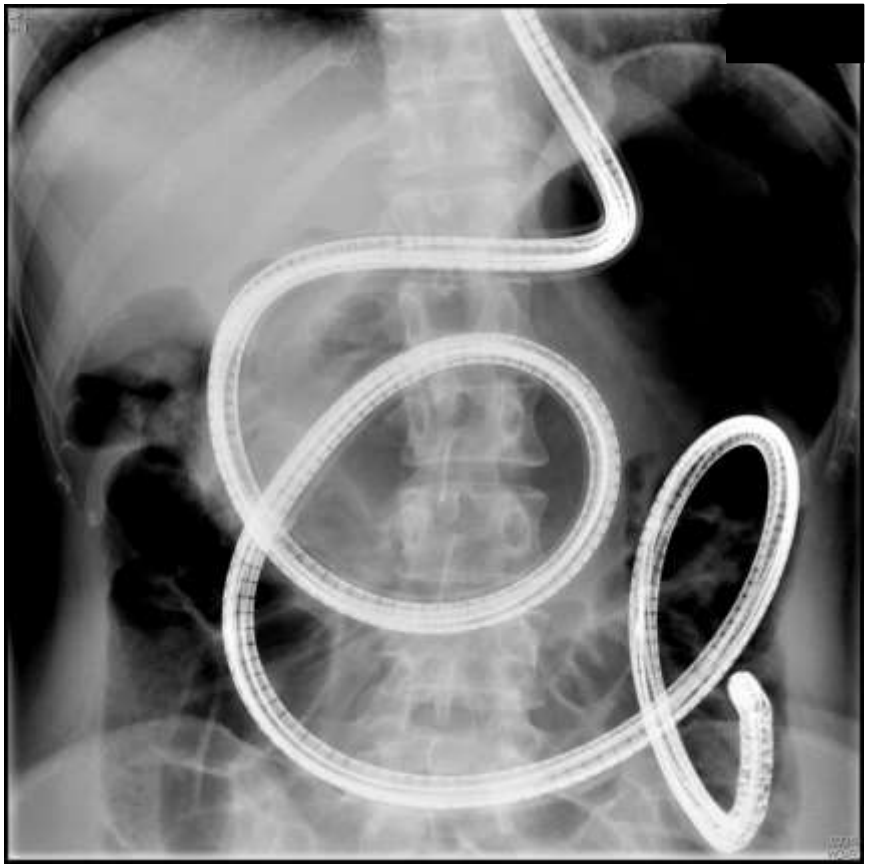

♀ °1985

- Single-Balloon enteroscopie

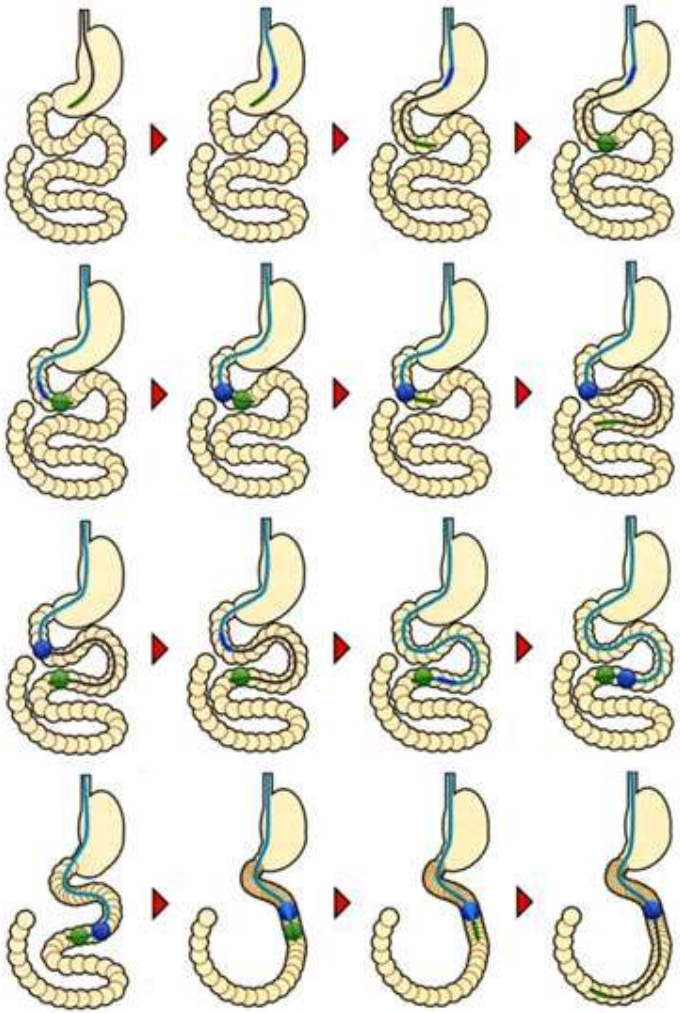

♀ °1985

- Single-Balloon enteroscopie

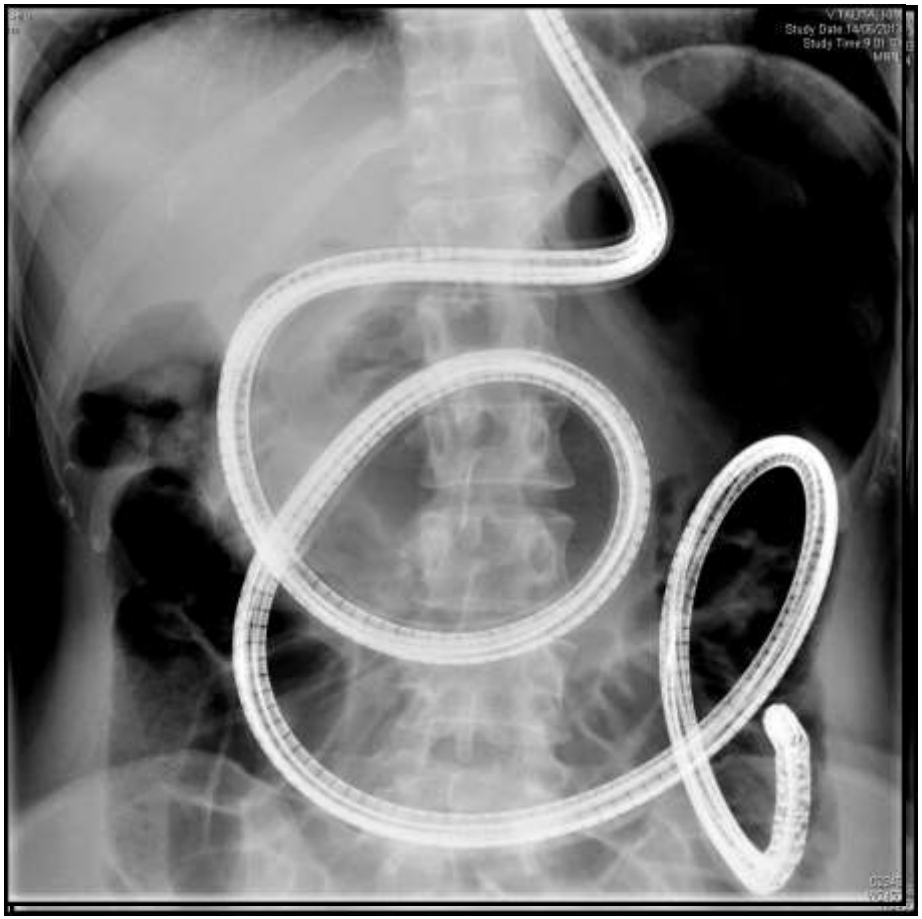

♀ °1985

- RX SMD

Paraduodenale hernia

- Anatomie
  - opening in mesocolon naar bursa omentalis

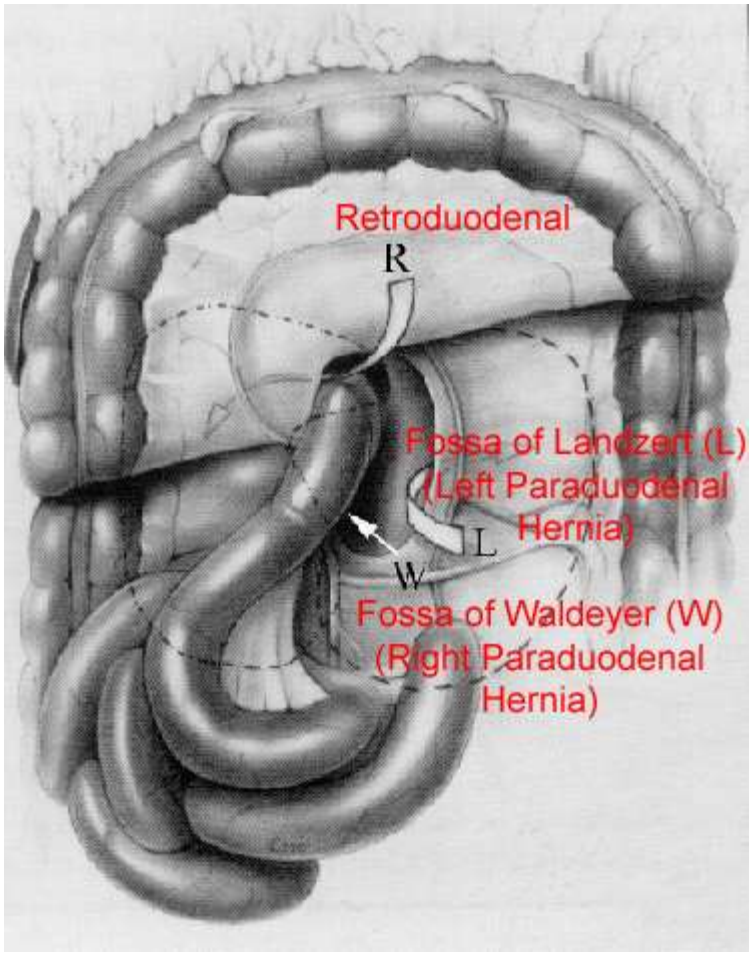

Paraduodenale hernia

- Epidemiologie
  - zeldzaam (0.2-0.9% intestinale obstructies)
  - adolescenten
  - 30-50% van interne hernia's

- Klinisch beeld
  - asymptomatisch → acuut abdomen
  - intermittente pijn, nausea, braken
  - palpabele pijnlijke massa (inklemming)
  - risico op intestinale obstructie met necrose

Paraduodenale hernia

- Diagnose
  - moeilijk
  - radiologisch (RX SMD – CT abdomen)
  - combinatie enteroscopie met fluoroscopie

- Behandeling
  - chirurgie
  - reponeren dundarm + sluiten defect
  - partiële dundarmresectie (necrose)

Paraduodenale hernia

- Diagnose
  - moeilijk
  - radiologisch (RX SMD – CT abdomen)
  - combinatie enteroscopie met fluoroscopie

- Behandeling
  - chirurgie
  - reponeren dundarm + sluiten defect
  - partiële dundarmresectie (necrose)

Paraduodenale hernia