Casus: levergemetastaseerd rectumcarcinoom

Dr. Jozef Wauters
GZA Campus Sint-Vincentius
Dienst gastro-enterologie/digestieve oncologie

Casus: levergemetastaseerd rectumcarcinoom

- Man ° 28.01.1955
- VG: graspollenallergie; asthma bronchiale
- Familiale antecedenten: geen CRC; geen IBD
- Usus: nil
- Sociaal: 2 volwassen kinderen uit eerste relatie; 2 erg jonge kinderen uit tweede relatie

Casus: levergemetastaseerd rectumcarcinoom

- Raadpleging 02.09.2013: Sinds mei jl. heeft patiënt toenemend veranderd ontlastingspatroon met frequente valse stoelgangsdrang, zeer frequente tot 10 à 20 x daags en ook nachtelijke losse ontlastingen met af en toe wat slijmverlies. Volgens patiënt geen duidelijk geassocieerd bloedverlies geïdentificeerd. Hij vermeldt een lichte vermagering met bewaarde eetlust. Soms wordt de tenesme-achtige onderbuikspijn gevolgd door enkel wat flatus.

Casus: levergemetastaseerd rectumcarcinoom

- Colonoscopie 12.09.2013
- Totale colonoscopie tot in de caecumbodem; uitgebreid quasi circulair groeiend centraal geülcereerd tumoraal proces thv. het midrectum waarbij de onderrand zich bevindt op een 8-tal cm van de anale marge; de bovengrens wordt gemeten op ongeveer 14 cm van de anale marge

Casus: levergemetastaseerd rectumcarcinoom

- APO: Fragmenten van infiltrerend adenocarcinoom van de dikke darm, matig gedifferentieerd.
- Sterke expressie van het p53 genproduct. Geen argumenten voor defecten in de mismatch repair genen op basis van het immuunhistochemisch onderzoek.
- K-ras status: gemuteerd (K-RAS mutatie in exon 2)

Casus: levergemetastaseerd rectumcarcinoom

- Echo 19.09.2013: Meerdere levermetastasen
- CT-scan 20.09.2013: Beeld suggestief voor metastatische letsels verspreid over de lever.
- MRI-lever 25.09.2013: Aanwezigheid van vijf kokardevormige letsels verspreid in de lever. Eén letsel bevindt zich in de linker lever ter hoogte van segment 2 met een diameter van 1,5 cm. Een grootste letsel bevindt zich ter hoogte van de leverkoepel in segment 8 met een diameter van 2,5 cm. Een derde letsel bevindt zich ter hoogte van segment 8 met diameter 1,4 cm en vervolgens zijn er twee dicht tegen elkaar aanliggende letsels in segment 6 met een diameter van 1,2 cm elk. De beelden zijn compatibel met metastasen.

Casus: levergemetastaseerd rectumcarcinoom

Casus: levergemetastaseerd rectumcarcinoom

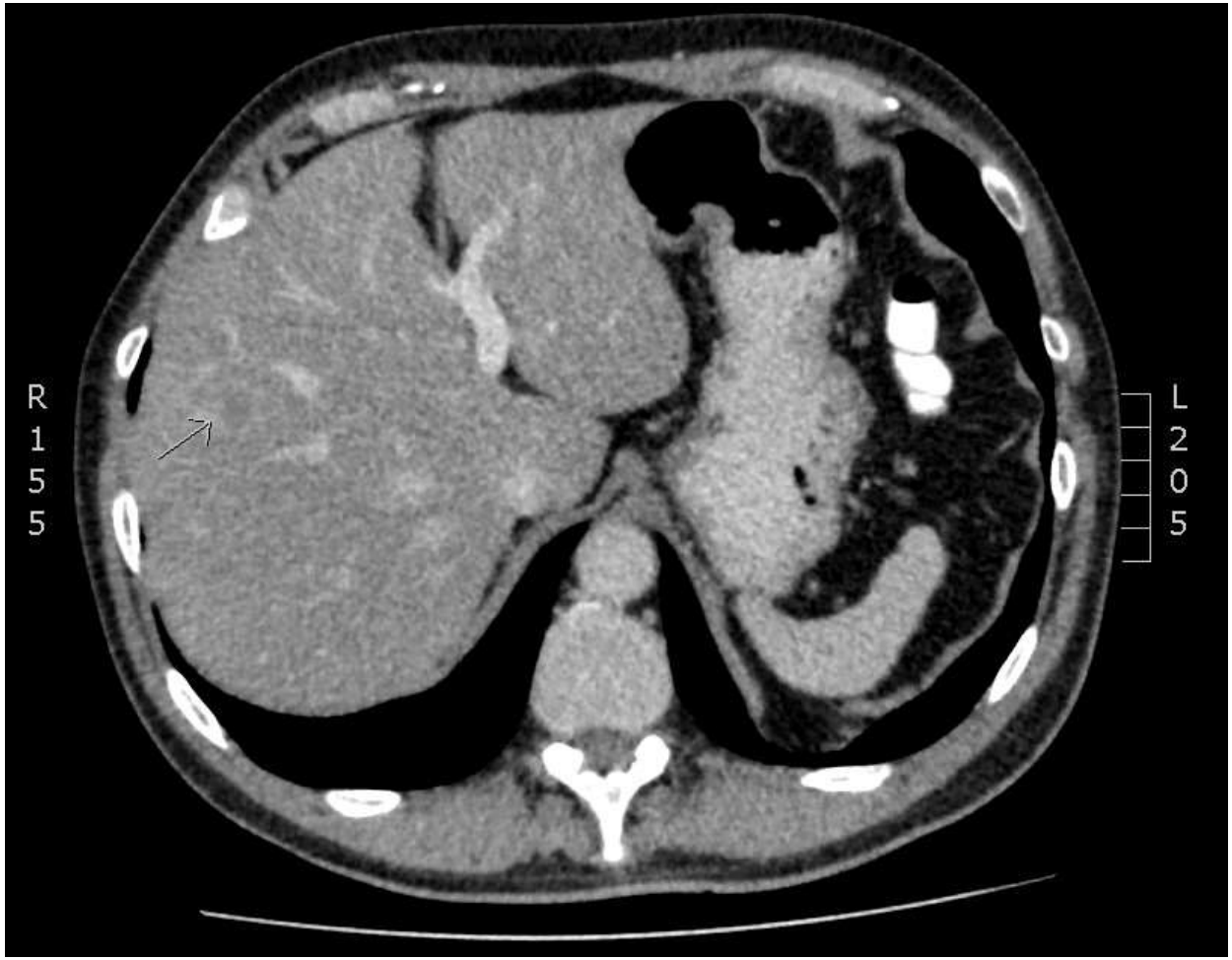

Casus: levergemetastaseerd rectumcarcinoom

Casus: levergemetastaseerd rectumcarcinoom

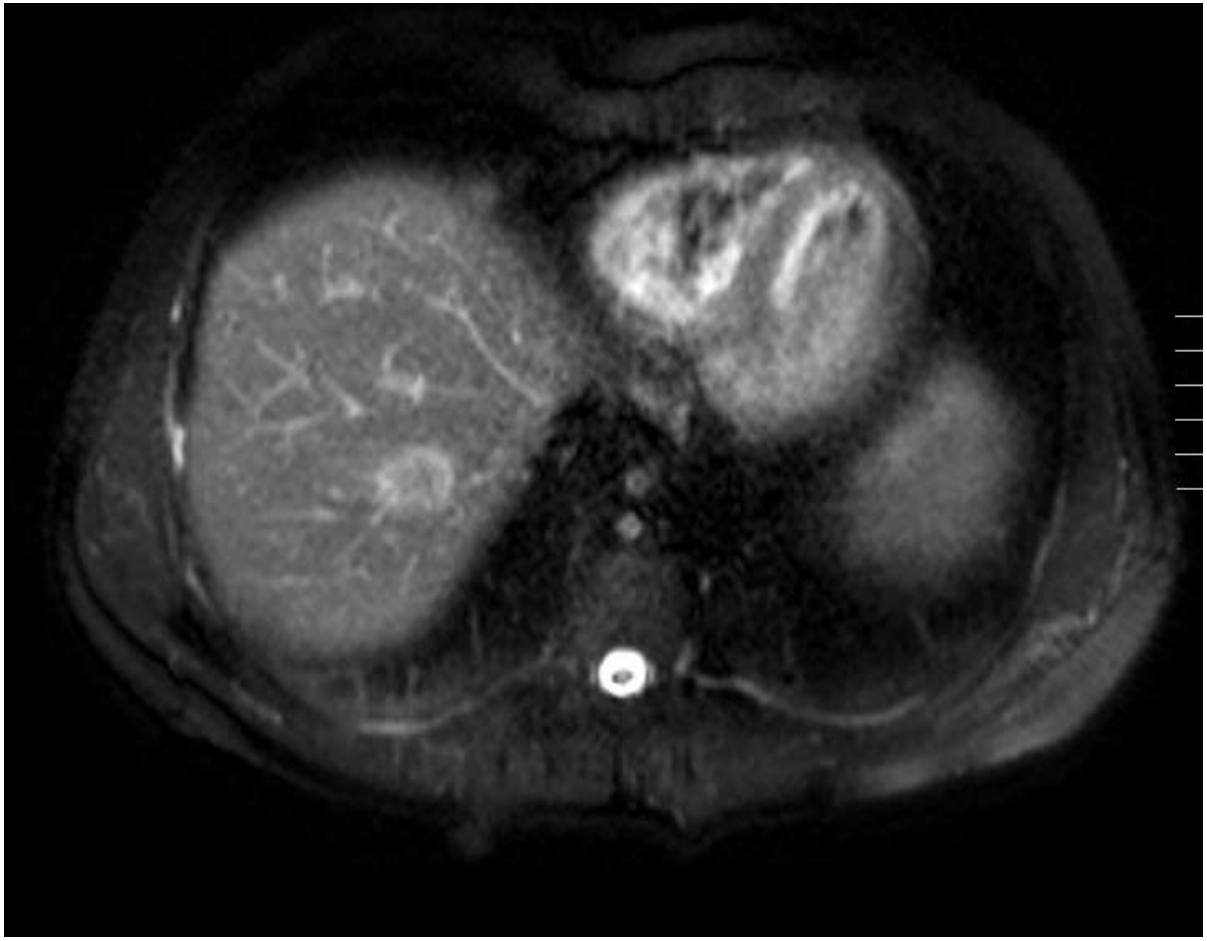

Casus: levergemetastaseerd rectumcarcinoom

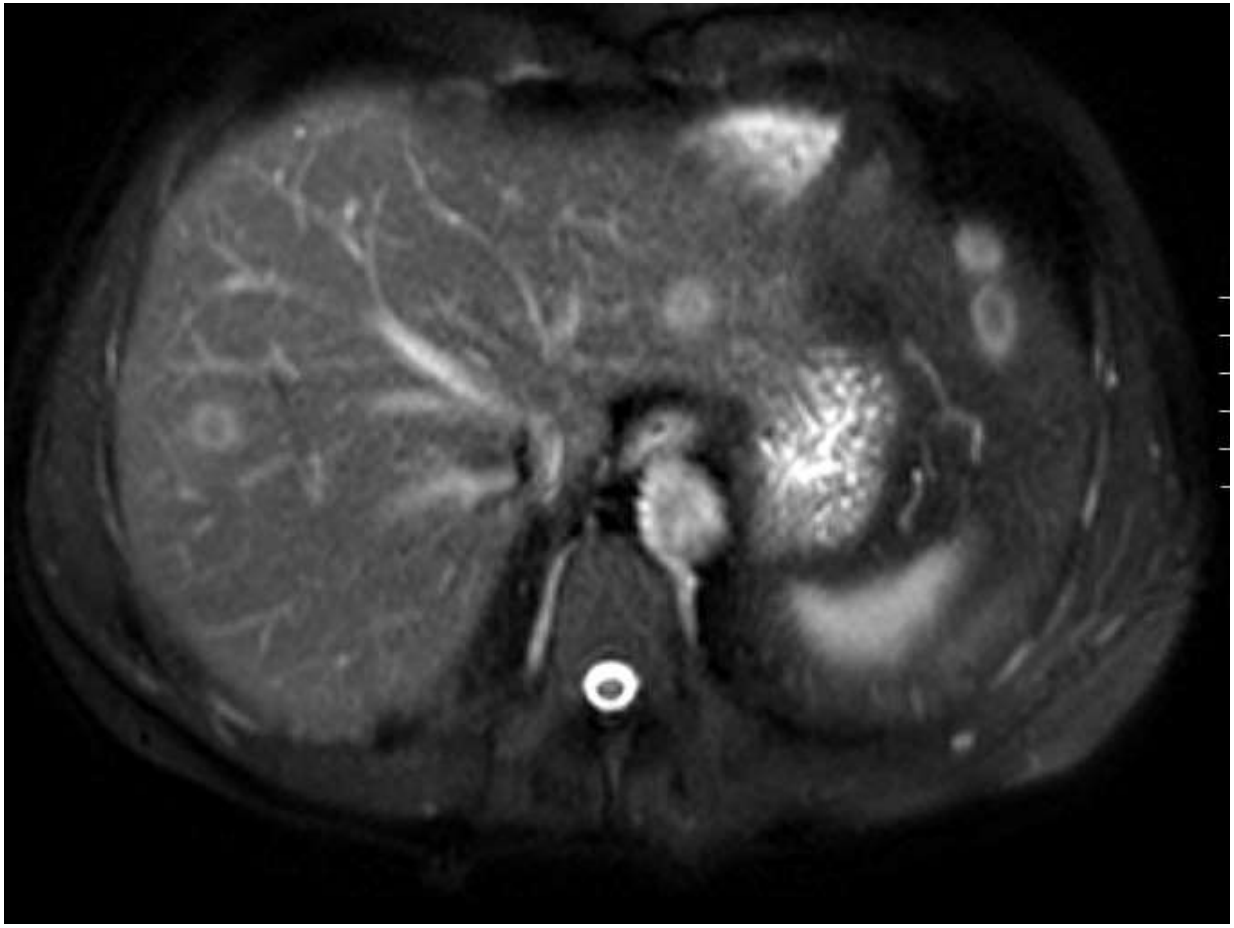

Casus: levergemetastaseerd rectumcarcinoom

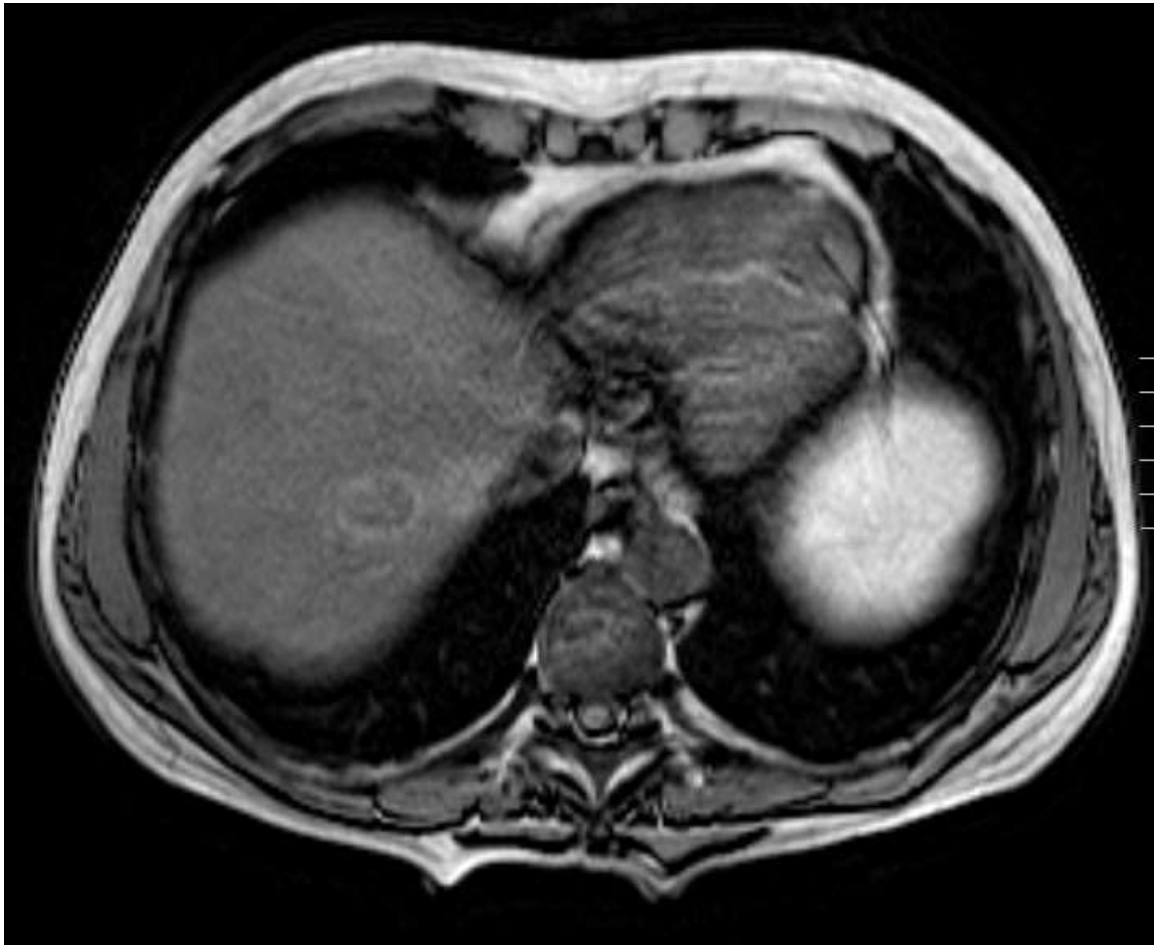

Casus: levergemetastaseerd rectumcarcinoom

- Van 7/10/2013 tem 11/10/2013 lokale radiotherapie: 25 Gy in 5 zittingen toegediend thv het rectum. Neo-adjuvante radiotherapie. Kort schema.

- **16/10/2013:Low Anterior Resectie met aanleggen van een protectief dubbelloopscolostoma**
- APO: Low anteriorresectie voor rectumcarcinoom: TME-specimen met hierin een matig gedifferentieerd invasief adenocarcinoom met een diameter van tenminste 3 cm. Invasie doorheen alle lagen van de wand van de dikke darm naar voor toe, lateraal rechts toe en naar achter toe. Er is wat beperkte fibrose, maar er is nog zeer veel viabel tumorweefsel. Reiken tot in het mesorectale vetweefsel tot tegen het peritoneale oppervlak. Op ruime afstand van de circumferentiële mesorectale chirurgische snijvlak en het dorsale chirurgische mesorectale snijvlak. Geen opvallende lymfovasculaire, noch perineurale invasie. In totaal een 17-tal lymfeknopen, waarvan 1 totaal en 2 subtotaal ingenomen door metastase van het carcinoma (de totaal ingenomen lymfeknoop heeft een doormeter tot 1,5 cm en is vlak tegen het carcinoom gelegen). Proximale en distale snijvlak tumorvrij

- ypTNM: pT3N1Mx

Casus: levergemetastaseerd rectumcarcinoom.

- 25/11/2013 tot 27/12/2013: peri-operatieve chemotherapie (Folfox) (3x)

- Een NMR met volumometrie 07.01.2014: 6 actieve levermetastasen, verspreid over beide leverlobben. Vasculair conflict met rechter hepatische venen.

- Levervolumetrie werd uitgevoerd. Het totale levervolume meet 1345 cc.
- Volume:
- segment I = 23 cc,
- segment II = 152 cc,
- segment III = 109 cc,
- segment IV = 185 cc,
- segment V = 194 cc,
- segment VI = 192 cc,
- segment VII = 219 cc en
- segment VIII = 271 cc.
- De linker A.hepatica ontspringt uit de gastrica sinistra. Geen verdere chirurgische relevante anatomische varianten op vasculair vlak. Bewaarde morfologie van de overige bovenbuikorganen. Geen vrij abdominaal vocht noch vergrote kliercomplexen.

Casus: levergemetastaseerd rectumcarcinoom.

- 29/01/2014 : Linker hepatectomie - metastasectomie + sluiten protectief colostoma.
- Apo: Linker lever : metastase van een colorectaal adenocarcinoma. Diameter 1,5 cm. subcapsulair. Op ruime afstand van de snijrand.

Casus: levergemetastaseerd rectumcarcinoom

- 20.02.2014: Relatief vlotte superselectieve embolisatie van de verschillende rechtervena portatakken door middel van een combinatie van Glubran en Lipiodol met een goed angiografisch resultaat. Kleine linkerlever.
- 21.03.2014: NMR-lever: Toename van gekende levermetastasen rechts en een nieuwe metastase in de rechter leverlob. Geen hypertrofie van de linker lever

Casus: levergemetastaseerd rectumcarcinoom

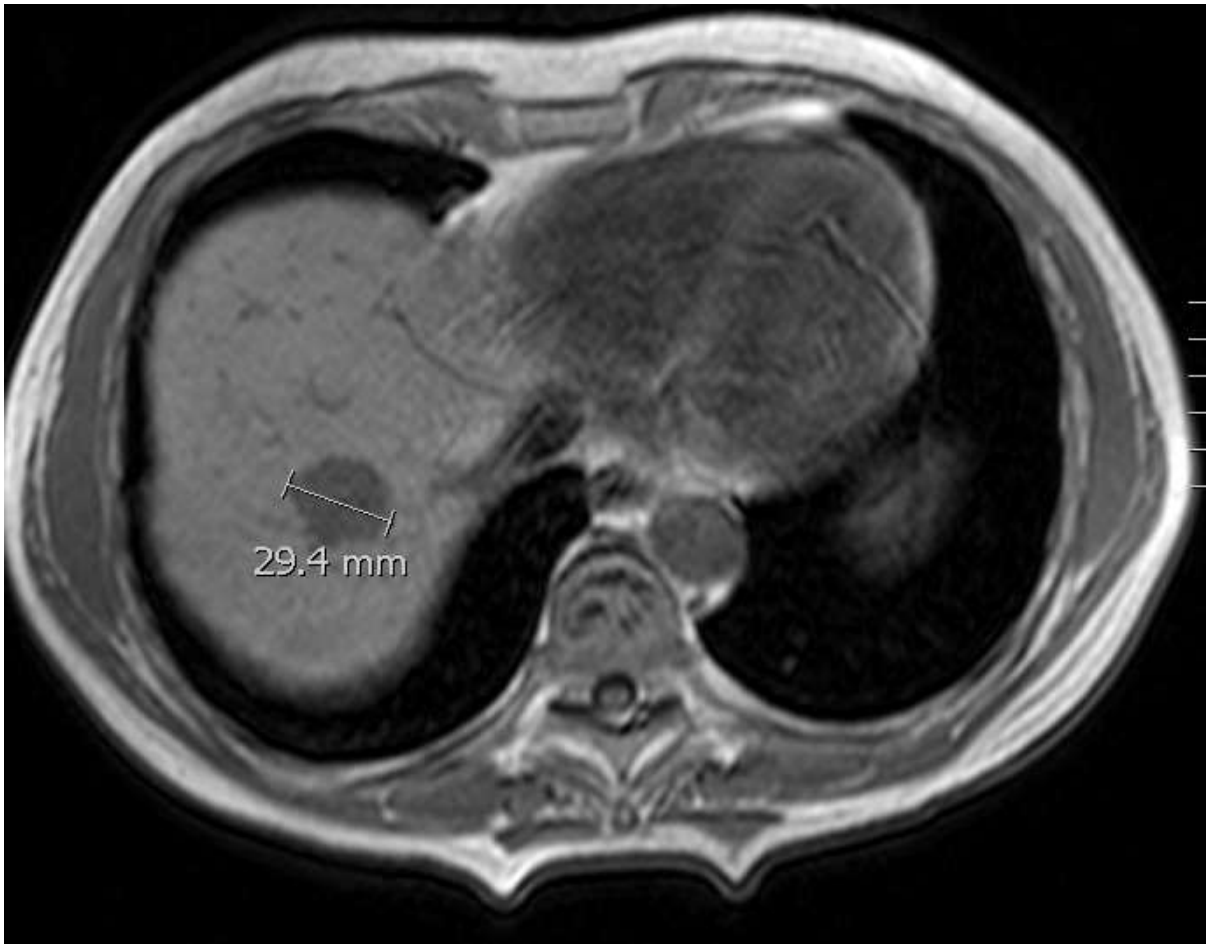

Casus: levergemetastaseerd rectumcarcinoom

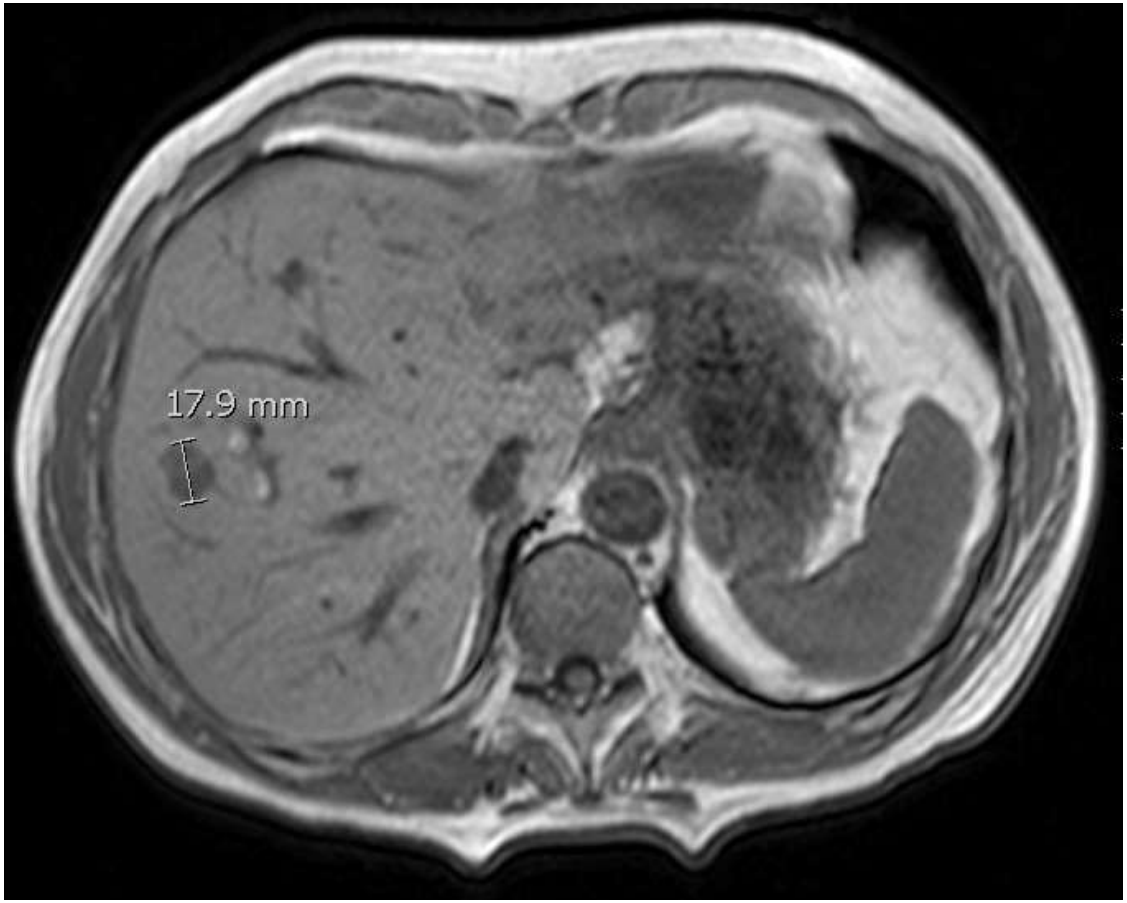

Casus: levergemetastaseerd rectumcarcinoom

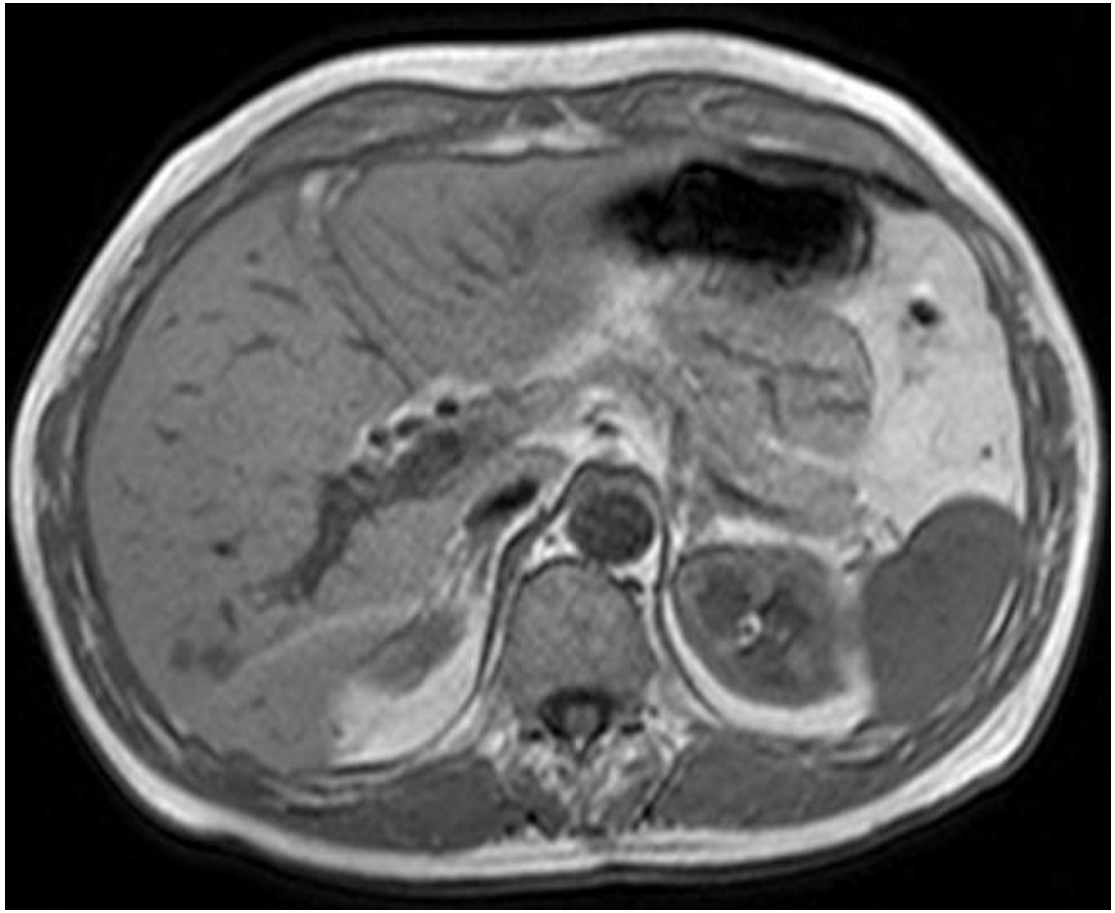

Casus: levergemetastaseerd rectumcarcinoom

Casus: levergemetastaseerd rectumcarcinoom

- Van 07.04.2014 tot 21.05.2014: Chemotherapie Folfiri/ Avastine (3x)
- Ct-bovenbuik 30.05.2014: leverletsels zijn overwegend in volume verkleind. Toename linkerlevervolume.

Casus: levergemetastaseerd rectumcarcinoom

Casus: levergemetastaseerd rectumcarcinoom

Casus: levergemetastaseerd rectumcarcinoom

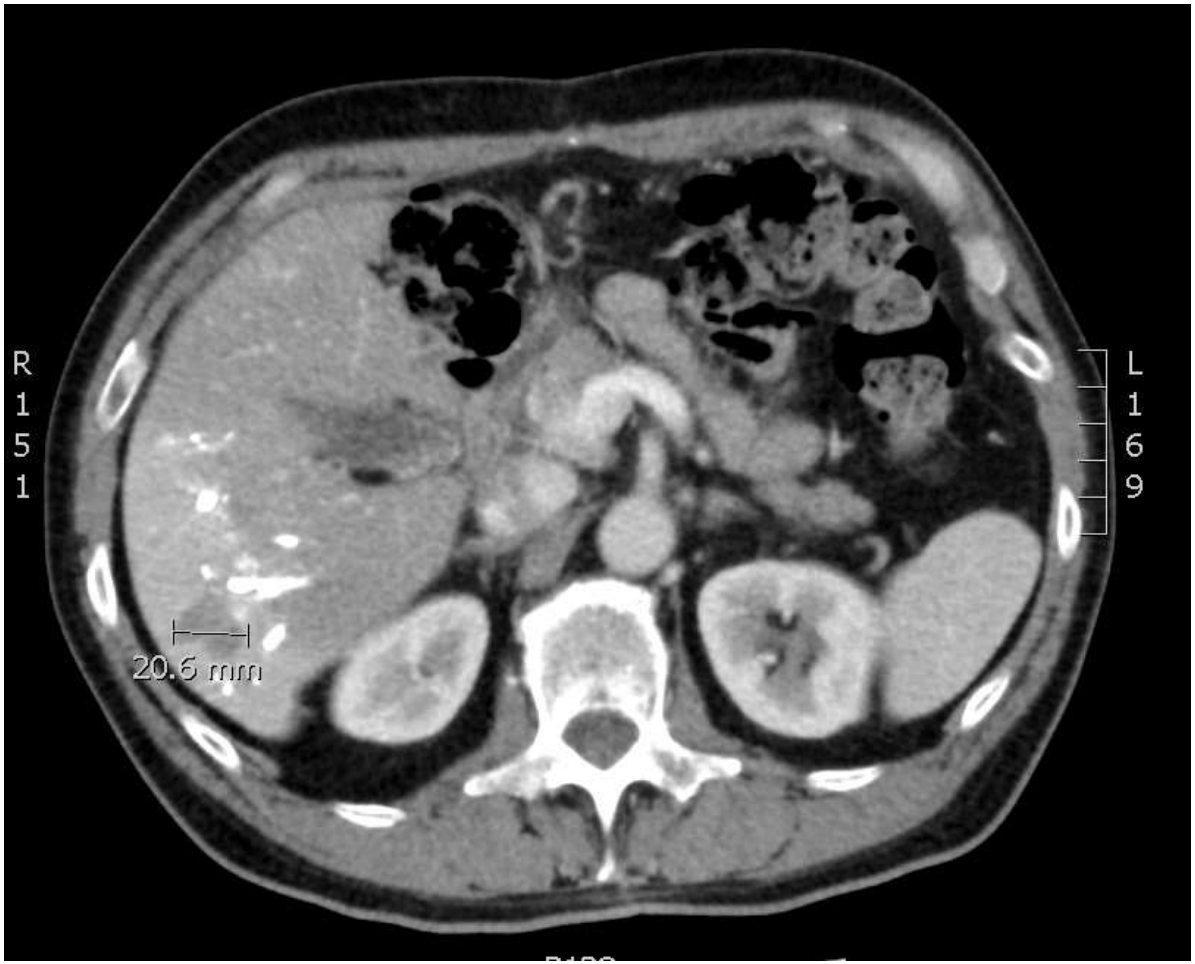

Casus: levergemetastaseerd rectumcarcinoom

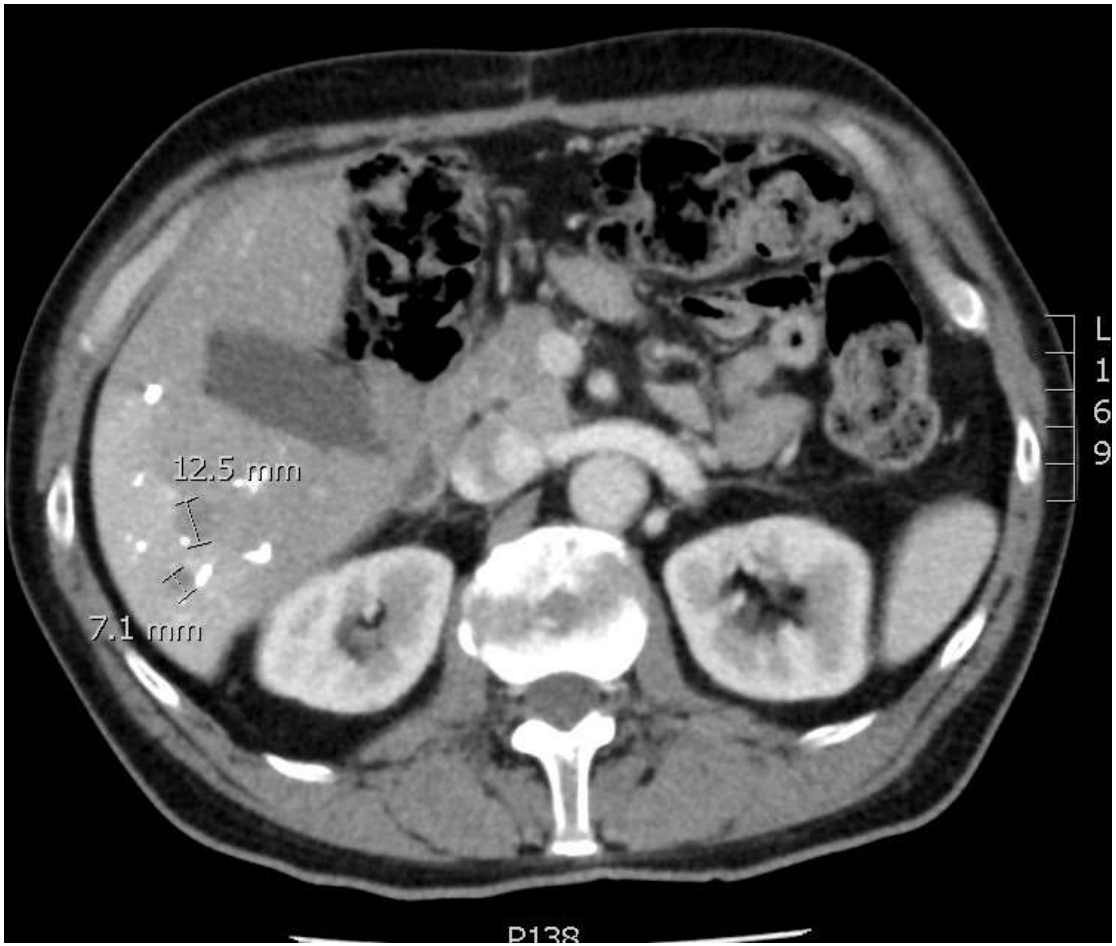

Casus: levergemetastaseerd rectumcarcinoom

- 30.07.2014: Rechter hemihepatectomie. Postoperatief geen complicaties.
- Apo: Rechter leverlob met 5 metastasen van een goed tot matig gedifferentieerd adenocarcinoom met kenmerken die kunnen passen bij metastasen van een adenocarcinoom ter hoogte van de dikke darm. De grootste metastase met een diameter van 2,5 cm is aanwezig in het chirurgische snijvlak. De aanvullende resectie is echter tumorvrij.
- Er zijn nog 4 bijkomende metastasen varierend in diameter van 0,9 cm tot 2 cm en tot op ten minste 5 mm van het chirurgische snijvlak.

Casus: levergemetastaseerd rectumcarcinoom